Aus der klinischen Abteilung des Zahnärztlichen Institutes
der Universität Basel
(Vorsteher: Prof. Dr. Oscar Müller)

Ueber die chirurgische Pulpaamputation

(Klinische und histologische Studie)

INAUGURAL-DISSERTATION

zur

Erlangung

der

Doktorwürde der Zahnheilkunde

der

Hohen Medizinischen Fakultät

der

Universität Basel

Vorgelegt von

MORYC ZAJFE

Kalisz (Polen)

1936 - Imprimerie J. Brinkmann - Mulhouse

Aus der klinischen Abteilung des Zahnärztlichen Institutes
der Universität Basel
(Vorsteher: Prof. Dr. Oscar Müller)

Ueber die chirurgische Pulpaamputation

(Klinische und histologische Studie)

INAUGURAL-DISSERTATION

zur

Erlangung

der

Doktorwürde der Zahnheilkunde

der

Hohen Medizinischen Fakultät

der

Universität Basel

Vorgelegt von

MORYC ZAJFE

Kalisz (Polen)

1936 - Imprimerie J. Brinkmann - Mulhouse

Von der medizinischen Fakultät Basel genehmigt
auf Antrag von Professor Dr. Oscar Müller

—

Tag der Promotion: 20. Januar 1936

R. UNIV.
BIBLIOTHEEK
LEIDEN

Ueber die chirurgische Pulpaamputation

(Klinische und histologische Studie)

Einleitung.

Die Forschungen über die Biologie der Pulpa, die in letzter Zeit gemacht wurden, ebenso die Ergebnisse der Untersuchungen über die Einwirkung der gebräuchlichen antiseptischen Medikamente der konservierenden Zahnheilkunde stellen die von uns angegebene Methode der Pulpaamputation erneut zur Diskussion. Diese Methode fusst neben der grossen über Jahrzehnte sich nun erstreckenden praktischen Erfahrung auf den von Peckert und Rebel aufgestellten Grundsätzen, dass die entzündete und auch die artifiziell freigelegte Pulpa ein verlorenes Organ sei. Dasselbe besitze keine regenerative Möglichkeit mehr, und müsse devitalisiert und durch eine Wurzelfüllung auf natürlichem oder künstlichem Wege ersetzt werden.

Das zu erstrebende Ziel einer jeden Wurzelbehandlung ist die Gesunderhaltung des Periodontiums. Auf unsere experimentellen Bewertungsmöglichkeiten übertragen, die Forderung, dass weder die röntgonolische, noch die mikroskopische Untersuchung irgend welche

sich im periapikalen Gewebe abspielenden pathologischen oder als solche zu bewertenden Prozesse aufweisen dürfen.

O. Müller, Lüthi, Feldmann und andere Forscher konnten einwandfrei feststellen, welche zum Teil direkt destruierende Wirkung unsere Antiseptika auf das Periodontium ausüben. Beginnend von den Erscheinungen der Hyperämie wurden Auflockerung des periapikalen Gewebes, Leukocyteninfiltration, Einschmelzung des Gewebes und weitgehende Knochenzerstörung, beobachtet. Müller weist darauf hin (Zeit. f. St. 1927, Heft 10), dass als Resultat unserer medikamentösen Therapie, infolge des medikamentösen Traumas, fast ausnahmsweise, ein Granulom entstehen muss, das wir ja häufig an unseren Röntgenbildern konstatieren können. Er fordert daher, dass

> « zur Wurzelbehandlung nur mit Medikamenten gearbeitet werden darf die vom Periodontium gut vertragen werden und keine Schädigung desselben bewirken. »

Obwohl das Experiment die schädigenden Einflüsse dieser Antiseptika deutlich erwiesen hat, blieben die Zähne klinisch reaktionslos und mehr oder weniger funktionstüchtig.

Diese relativ günstigen klinischen Ergebnisse geben aber kein definitives Kriterium zur Beurteilung unserer therapeutischen Verfahren ab. Sie weisen uns nicht darauf hin, welche pathologischen Vorgänge im Pulpagewebe und Periodontium vor sich gehen, die, wie uns von der Lehre der fokalen Infektion bekannt ist, eine Gefahrenquelle für den ganzen Organismus werden können.

Die Arbeiten der letzten Jahre von G. Fischer, Rebel, Feldmann und Hellner über die Biologie der Pulpa konnten nun entgegen der alten Anschauung den Beweis erbringen, dass die Pulpa grosse regenerative und reparative Fähigkeiten besitzt, und eine biologische Obturation des Wurzelkanals durch Bildung von Hartsubstanz zustande kommt.

Auf die Ausführung der Pulpaamputation übertragen heisst das, die Vitalität der, nach der koronalen Amputation, zurückgebliebenen Pulpastümpfe nicht zu stören, sondern die der Pulpa innewohnenden Eigenschaften der regenerativen Fähigkeiten möglichst zu fördern, mit anderen Worten die « biologische Potenz » beizubehalten.

Angeregt durch die ungünstigen Resultate, die das Experiment bei Benützung der antiseptischen Mittel zeitigte, und in Anbetracht der erwähnten hohen biologischen Eigenschaften der Pulpa, suchten Münch, Feldmann und Hellner nach einer anderen Amputationsmethode, nämlich: einer sog. chirurgisch-biologischen, die die Heilungsvorgänge in der Pulpa fördern und das periapicale Gewebe von pathologischen Erscheinungen schützen sollte.

Diese soeben genannte Amputationsmethode weicht von der bekannten, fast in ganz Europa geübten Amputation, nach Devitalisation, mit Triopaste, beträchtlich ab. Von antiseptischen Mitteln wird von vornherein Abstand genommen, demzufolge wird die Pulpa nicht devitalisiert, was bei der Amputation mit Triopaste als Conditio sine qua non angesehen werden muss. Die Pulpa wird unter Anästhesie amputiert, die zurückgelassenen Wurzelpulpen lebend belassen. Der Erfolg dieser Amputation ist von der Vitalität der Wurzelpulpa und der Art des Ueberkappungsmittels abhängig. Mit anderen Worten: die lebenden Amputationsstümpfe, also die restierenden Wurzelpulpen, müssen genügende Resistenz gegen eventuell eingedrungene Bakterien aufweisen, und das Ueberkappungsmittel als solches muss eine günstige Reaktion in denselben auslösen. Münch verwendet zur Bedeckung der Wurzelpulpen eine Kalk-Vitamin-Paste (Pulpatekt). Die Ergebnisse von Münch wurden durch O. Müller nachgeprüft, der in der Zeitschrift für Stomatologie 1935, Heft 3, darüber berichtet, und zum Schlusse kommt, dass der Methode keine praktische Folge zu geben sei. Eine Ausfüllung des Wurzelkanals mit Hartsubstanz, selbst Ansätze zu deren Bildung waren in keinem Falle erfolgt.

Hellner und Feldmann dagegen bedecken die Amputationsfläche mit Dentinsplittern, die sie unmittelbar nach der Amputation von der Dentinwand des Kronenpulpakavums in Form von Bohrstaub her applizieren. Beide Autoren, vorher auch Neuwirt, haben die Entdeckung gemacht, dass das nach der Amputation, auf die Pulpawunde aufgetragene autogene Dentinimplantat :

> « ein ausgezeichnetes plastisches Material darstellt, welches den Heilungsvorgang fördert. »
>
> « Die Dentinsplitter haben sich als gewaltiger Aktivator, als ein neues Ferment erwiesen, das die latenten und langsam wirkenden potenziellen, plastischen Möglichkeiten, die im Pulpagewebe angelegt sind, geweckt haben. »
>
> « Sie tragen zu einer Ablagerung von irregulärem Dentin, zu einer Metaplasie des Pulpagewebes und seiner Granulationen zu osteoidem Gewebe bei und führen im Endergebnis nach einer kurzen Frist von 1-2-3 Monaten zu einer vollständigen Obturation des oberen Teils des Wurzelkanals durch einen knochenartigen Pfropfen, der den Wurzelstumpf der Pulpa vom äusseren Milieu isoliert. » (Feldmann.)

Hellner kam auf Grund seiner Untersuchungen zu denselben Resultaten wie Feldmann. Er nennt seine Methode die chirurgisch-biologische Methode der Pulpaamputation. Seiner Ansicht nach, kann folgende Indikation gestellt werden: leichte Pulpitisformen, Pulpitisformen von Zähnen, bei welchen die Wurzelentwicklung noch nicht abgeschlossen ist, ebenso Zahnfrakturen, die zu einer freigelegten Pulpa geführt haben.

Die vorliegende Arbeit soll einen weiteren Beitrag zu den Ergebnissen von Feldmann und Hellner liefern; insbesondere soll die Wirkung des autogenen Dentinimplantats auf die lebenden Pulpastümpfe, die Hartsubstanzbildung und die Vitalität bei jugendlichen Individuen vom 10.—14. Lebensjahre nachgeprüft wer-

Dieser chirurgisch-biologischen Methode der Pulpaamputation stellten wir in dieser Arbeit die andere Methode gegenüber, die insofern abweicht, als die Pulpa vorher mit Nervarsen devitalisiert wurde. Von der weiteren Anwendung antiseptischer Mittel wurde auch bei dieser Amputation Umgang genommen.

Eigene Untersuchungen.

Das Patienten-Material stammt aus dem zahnärztlichen Universitätsinstitut und der Basler Schulzahnklinik. Es wurden insgesamt 25 Zähne bei Individuen verschiedenen Alters amputiert, dabei wurden 7 Zähne devitalisiert, bei 18 Zähnen dagegen wurde die Amputation unter Anästhesie ausgeführt.

Zur Technik der Amputation ist zu bemerken, dass ich dieselbe mit allen mir zu Gebote stehenden, aseptischen Kautelen, wie Hellner und Feldmann sie angeben, ausführte. Die Zähne wurden, ausser den mit Arsen beschickten, unter Leitungsanästhesie amputiert, um den Einfluss der örtlichen Betäubung auf den Pulpakreislauf auszuschalten. Die Blutung wurde mit Wasserstoffsuperoxyd oder nur durch Tamponade gestillt. Möglichst von den untersten Teilen der Dentinwand des Kronenpulpakavums wurde Bohrstaub entnommen, mit welchem die Amputationfläche bedeckt wurde. Der Bohrstaub wurde hierauf mit geeigneten Instrumenten auf die Pulpastümpfe gedrückt und die Kavität mit Steinzement geschlossen.

Mit Rücksicht darauf, dass das Dentinimplantat an unteren Zähnen leichter zur Applikation gebracht werden kann, wurden, mit einer Ausnahme /7, nur Zähne im Unterkiefer verwendet. Nach ausgeführter Amputation wurden die Röntgen-Kontrollaufnahmen

gemacht, die in Abständen von einem bis mehreren Monaten wiederholt wurden.

Zur Amputation kamen 1 gesunder Zahn, ferner Zähne mit einer leichten Pulpitis-Form, oder durch Karies zerstörte Zähne, bei welchen die Pulpen noch mit einer ziemlich dicken Dentinschicht bedeckt waren.

Gegenstand der histologischen Untersuchung waren 12 Zähne und zwar: ein gesunder und 11 Sechs-Jahr-Molaren bei Kindern, die zwecks einer Zahnregulierung zur symmetrischen Extraktion kamen. Immerhin waren diese Zähne wie erwähnt alle kariös.

Tabelle der Pulpaamputierten Zähne, die mit Nervarsen devitalisiert wurden.

Fall	Name	Alter	Zahn	Zustand der Pulpa des Dentins	Arsen-Einlage	Amputation	Klin. Befund	Röntgen Kontrolle	Extraktion
1.	K. F.	25	$\overline{7}$/	Pulp. part.	13.11.34	15.11.34	gut	23.11.34 12. 2.35 20. 5.35	—
2.	E. K.	18	$\overline{7}$/	Karies prof.	26.11.34	29.11.34	gut	14. 1.35 4. 6.35	—
3.	E. R.	55	$\overline{6}$/	Pulp. part.	17.12.34	20.12.34		21.12.34	—
					Entzog sich der weiteren Beobachtung				
4.	L. M.	27	$\overline{6}$/	Pulp. part.	15. 1.35	18. 1.35	gut	1. 2.35 18. 3.35	—
5.	H. S.	18	/$\overline{7}$	Pulp. part.	13. 2.35	15. 2.35	gut	19. 2.35 7. 6.35	—
6.	E. K.	13	$\overline{6}$/	Karies prof.	18. 1.35 21. 1.35	25. 1.35	gut	25. 1.35 26. 2.35 5. 4.35	5. 4.35
7.	S. O.	14	$\overline{6}$/	Karies sup.	28. 1.35 4. 2.35	7. 2.35	gut	8. 2.35 22. 3.35 30. 4.35	30. 4.35

Die in der Rubrik «Extraktion» mit Datum versehene Zähne wurden histologisch untersucht.

Tabelle der Pulpaamputierten Zähne unter Anästhesie.

Fall	Name	Alter	Zahn	Zustand der Pulpa des Dentins	Amputation	Klin. Befund	Röntgen Kontrolle	Extraktion
1.	E. K	18	$\overline{7}$	Karies sup.	15. 5.34	gut	28. 5.34 2.11.34 21. 1.35	—
2.	E. K.	18	$\underline{7}$	Karies sup.	25. 5.34	gut	19. 6.34 2.11.34 21. 1.35	—
3.	M. D.	15	$\overline{6}$	Pulp part.	18. 5.34	gut	28. 5.34 19.11.34 18. 2.35 18. 3.35 3. 5.35	—
4.	J. L.	23	7	Pulp. part.	28. 5.34	gut	29. 5.34 5.11.34	—
5.	O. B.	28	$\overline{5}$	Karies sup.	14. 6.34			
				Entzog sich der weiteren Beobachtung				
6.	J. St.	31	$\overline{5}$	gesund	26. 6.34	gut	2. 7.34 9.11.34 15. 1.35 30. 4.35	30. 4.35
7.	L. E.	41	$\overline{7}$	Karies sup.	19.11.34	gut	26.11.34 24. 1.35 26. 2.35	—
8.	J. G.	17	$\overline{6}$/	Pulp part.	1. 2.35	period Schmerzen	1. 2.35 4. 3.35 20. 5.35	—
9.	G. P.	29	/$\overline{7}$	Pulp. part.	22. 2.35		25. 2.35	
				Entzog sich der weiteren Beobachtung				
10.	E. T.	12	/$\overline{6}$	Karies prof.	25. 1.35	period. Schmerzen	28. 1.35 1. 3.35 5. 4.35	5. 4.35
11.	M. P.	13	$\overline{6}$/	Karies prof.	30. 1.35	period. Schmerzen	1. 2.35 19. 3.35 5. 4.35	5. 4.35
12.	H. V.	10	$\overline{6}$/	Karies prof.	31. 1.35	period. Schmerzen	1. 2.35 18. 3.35 5. 4.35	5. 4.35
13.	G. J.	13	$\overline{6}$/	Karies prof.	4. 2.35	period. Schmerzen	5. 2.35 8. 3.35 5. 4.35	5. 4.35

Fall	Name	Alter	Zahn	Zustand der Pulpa des Dentins	Amputation	Klin. Befund	Röntgen Kontrolle	Extraktion
14.	R. H.	14	$\overline{6}$/	Karies prof.	5. 2.35	period. Schmerzen	8. 2.35 19. 3.35 3. 5.35	3. 5.35
15.	M. B.	13	$\overline{6}$/	Karies prof.	6. 2.35	period. Schmerzen	8. 2.35 19. 3.35 10. 5.35	10. 5.35
16.	E. Z.	12	$\overline{6}$/	Karies prof.	7. 2.35	period. Schmerzen	8. 2.35 5. 3.35 30. 4.35	30. 4.35
17.	H. Z.	13	$\overline{6}$/	Karies prof.	8. 2.35	period. Schmerzen	5. 3.35 5. 4.35 30. 4.35	30. 4.35
18.	H. St.	13	$\overline{6}$/	Karies prof.	15. 2.35	period. Schmerzen	18. 2.35 25. 3.35 30. 4.35	30. 4.35

Die in der Rubrik «Extraktion» mit Datum versehene Zähne wurden histologisch untersucht.

Beschreibung einiger Fälle, welche histologisch untersucht wurden.

I. Fall 6.

Fall	Name	Alter	Zahn	Zustand der Pulpa des Dentins	Amputation	Klin. Befund	Röntgen Kontrolle	Extraktion
6.	J. St.	31	/5	gesund	26. 6.34	gut	2. 7.34 9.11.34 15. 1.35 30. 4.35	30. 4.35

Klinischer Befund: völlig symptomfrei.
Röntgenbild, siehe Abb. 1 und Abb. 2.
Zeigt: keine Veränderung im periapikalen Gewebe.
Mikroskopische Untersuchung, siehe Abb. 3, 4, 5, 6, 7, 8.

Das Pulpagewebe ist vital, frei von entzündlichen Erscheinungen. Das im Mikrophotogramm sichtbare Dentinimplantat ist vom Pulpagewebe deutlich durch eine Membran getrennt. Eine Einheilung der implantierten Dentinsplitter, ferner Neubildung von Hartsubstanz oder verkalkter Zonen kann man nicht konstatieren. Odontoblasten sind teilweise vakuolär degeneriert.



Abb. 1. Fall 6.
Röntgenaufnahme 2.7.1934
nach vorgenommener Amputation



Abb. 2. Fall 6.
Röntgenaufnahme 30.4.1935
unmittelbar vor der Extraktion.

Abb. 3. Fall 6.
Amputationsfläche: seitlich getroffen.
Dentinsplitter im Kontakt mit dem Pulpagewebe.
(Uebersichtsbild).



Abb. 4. Fall 6.
Stelle I aus Abb. 3 vergrössert.
a = Dentin, b = Pulpa mit Odontoblasten,
c = Membranartige Anordnung des Bindegewebes.
Pulpagewebe entzündungsfrei.

Abb. 5. Fall. 6.
Stelle II aus Abb. 3 vergrössert.
Dentinsplitter vom Pulpagewebe durch die Membran getrennt.

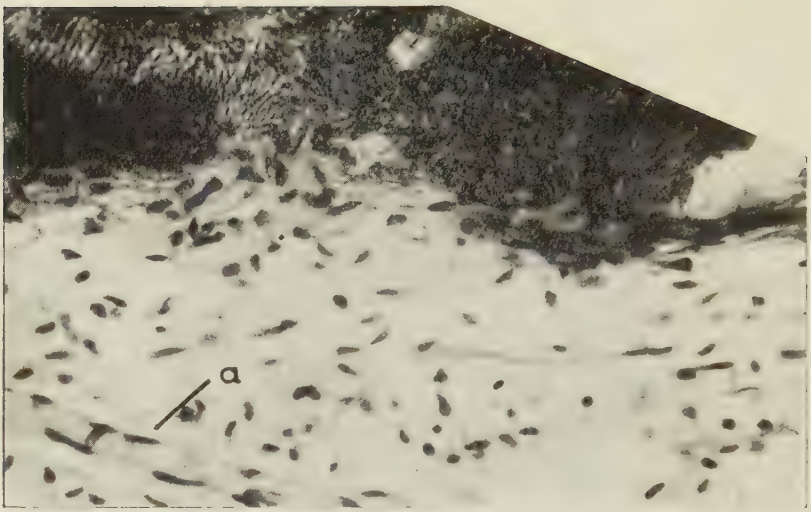

Abb. 6. Fall 6.
Dentinsplitter in Verbindung mit dem Pulpagewebe. Letzteres entzündungsfrei. Es hat keine Neubildung von sogenannten metaplastischem Dentin stattgefunden.
a = Kapillare.

Abb. 7. Fall 6.
Membranartige Anordnung des Bindegewebes gegenüber den Dentinsplittern deutlich sichtbar.



Abb. 8. Fall 6.
Stelle I aus Abb. 4.
Membranartige Anordnung des Bindegewebes gut erkennbar.

2. Fall 11.

Fall	Name	Alter	Zahn	Zustand der Pulpa des Dentins	Amputation	Klin. Befund	Röntgen Kontrolle	Extraktion
11.	M. P.	13	$\overline{6}$/	Karies prof.	30. 1.35	period. Schmerzen	1. 2.35 19. 3.35 5. 4.35	5. 4.35

Klinischer Befund: Patientin klagte über Schmerzen auf Druck und Perkussion, die nach vorgenommener Amputation auftraten und in der Heftigkeit abnehmend 7 Tage anhielten.

Röntgenbild, siehe Abb. 9 und Abb. 10.

Zeigt: Verbreiteten Periodontalraum, mit an beiden Wurzeln kleinen, diffusen Granulomen.

Mikroskopische Untersuchung, siehe Abb. 11, 12, 13, 14. Das unter dem Dentinimplantat befindliche Pulpagewebe ist nekrotisch, es ist auf dem Wege der netzförmigen Atrophie degeneriert. Als Abwehrmassnahme sehen wir, wie das Granulationsgewebe durch das Foramen apicale in den Wurzelkanal hineinwuchert, um das degenerierte Gewebe zu demarkieren und später organisieren. Hartsubstanzbildung oder Verkalkungen im restierenden Gewebe sind nicht zu beobachten.

3. Fall 12.

Fall	Name	Alter	Zahn	Zustand der Pulpa des Dentins	Amputation	Klin. Befund	Röntgen Kontrolle	Extraktion
12.	H. V.	10	$\overline{6/}$	Karies prof.	31. 1.35	period. Schmerzen	1. 2.35 18. 3.35 5. 4.35	5. 5.35

Klinischer Befund: wie Fall 11.

Röntgenbild: siehe Abb. 15 und Abb. 16.

Zeigt: Verbreiteten Periodontalraum, mit Granulomen an beiden Wurzeln.

Mikroskopische Untersuchung: siehe Abb. 17, 18.
In den Wurzelkanälen kann man nur Reste des degenerierten Pulpagewebes konstatieren. Durch das Foramen apicale wächst Granulationsgewebe gegen die Wurzelkanäle hinein. Hartsubstanzbildung oder Verkalkungen sind nicht festzustellen.

4. Fall 10.

Fall	Name	Alter	Zahn	Zustand der Pulpa des Dentins	Amputation	Klin. Befund	Röntgen Kontrolle	Extraktion
10.	E. T.	12	$\overline{6}$	Karies prof.	25. 1.35	period. Schmerzen	28. 1.35 1. 3.35 5. 4.35	5. 4.35

Klinischer Befund: wie Fall 11.

Röntgenbild, siehe Abb. 19 und Abb. 20.

Zeigt: Verbreiteten Periodontalraum mit Granulomen an beiden Wurzeln.

Mikroskopische Untersuchung, siehe Abb. 21, 22.

Wie Fall 12.

5. Fall 14.

Fall	Name	Alter	Zahn	Zustand der Pulpa des Dentins	Amputation	Klin. Befund	Röntgen Kontrolle	Extraktion
14.	R. H.	14	$\overline{6}$	Karies prof.	5. 2.35	period. Schmerzen	8. 2.35 19. 3.35 3. 5.35	3. 5.35

Klinischer Befund: wie Fall 11.

Röntgenbild zeigt: Verbreiteten Periodontalraum mit Granulomen an beiden Wurzeln.

Mikroskopische Untersuchung: Das Dentinimplantat ist nicht vorhanden. Es ist bei der Präparation ausgefallen, was wohl darauf zurückzuführen ist, dass

die Dentinsplitter nicht miteinander verkalkt waren und nicht an den Wänden hafteten.

Die noch in den Wurzelkanälen befindlichen Reste des Pulpagewebes sind netzförmig degeneriert. Auch in diesem Falle sieht man, wie das Granulationsgewebe gegen das gesunde Gewebe durch das Foramen apicale in den Wurzelkanal hineinwuchert, was als Reparationsmassnahme aufzufassen ist.

6. Fall 17.

Fall	Name	Alter	Zahn	Zustand der Pulpa des Dentins	Amputation	Klin. Befund	Röntgen Kontrolle	Extraktion
17.	H. Z.	13	$\overline{6/}$	Karies prof.	8. 2.35	period. Schmerzen	5. 3.35 5. 4.35 30. 4.35	30. 4.35

Klinischer Befund: wie Fall 11.

Röntgenbild zeigt: verbreiteten Periodontalraum mit an beiden Wurzeln kleinen Granulomen.

Mikroskopische Untersuchung: wie Fall 14.



Abb. 9. Fall 11
Röntgenaufnahme 1.2.1935
nach vorgenommener Amputation.

Abb. 10. Fall 11.
Röntgenaufnahme 5.4.1935
unmittelbar vor der Extraktion.

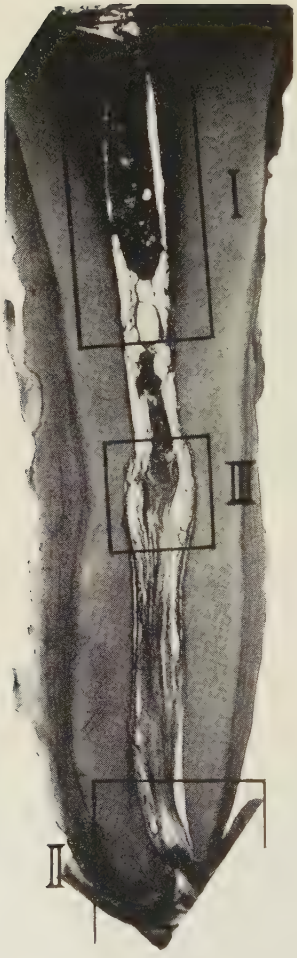

Abb. 11. Fall 11.
Uebersichtsbild über den mesialen Wurzelkanal. Man sieht die Amputationsfläche, den ganzen Wurzelkanal und einen Teil des Periodontiums.

Abb. 12. Fall 11.
Stelle I aus Abb. 11 vergrössert. Dentinsplitterbarriere haftet nicht an der Dentinwand. Darunter netzförmig degeneriertes Pulpagewebe.

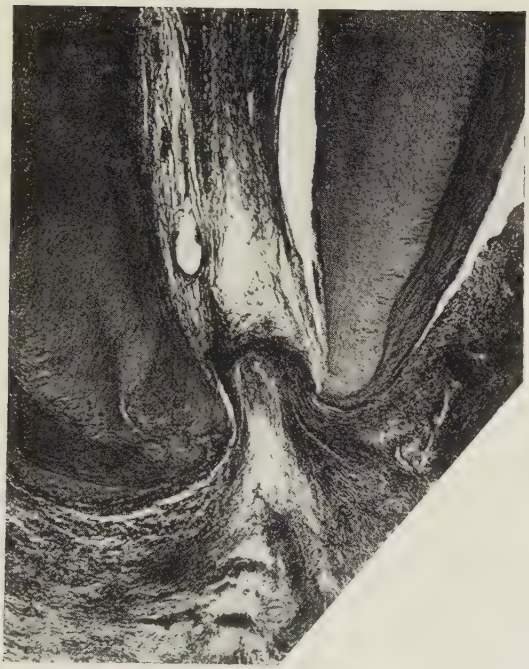

Abb. 13. Fall 11.
Stelle II aus Abb. 11 vergrössert.
Apex derselben Wurzel. Granulationsgewebe wächst
in den Wurzelkanal hinein und demarkiert
das degenerierte Pulpagewebe.

Abb. 14. Fall 11.
Stelle III aus Abb. 11 vergrössert.
Pulpagewebe netzförmig degeneriert.
Resorptionslakunen in Dentin.

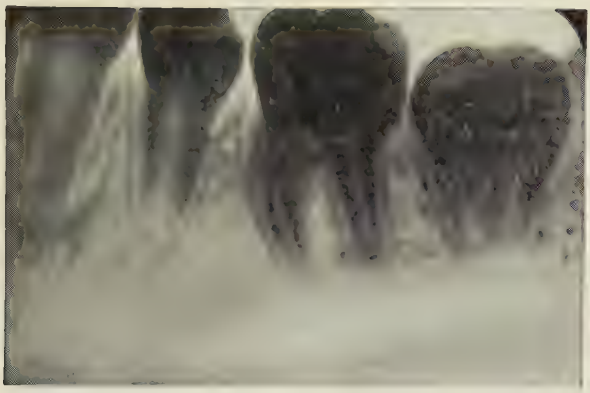

Abb. 15. Fall 12.
Röntgenaufnahme 1.2.1935
nach vorgenommener Amputation.

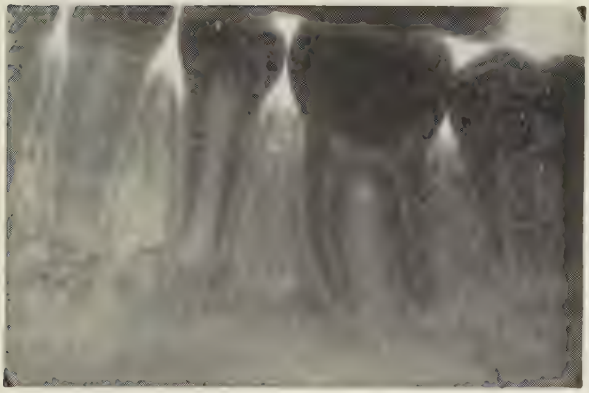

Abb. 16. Fall 12.
Röntgenaufnahme 5.4.1935
unmittelbar vor der Extraktion.

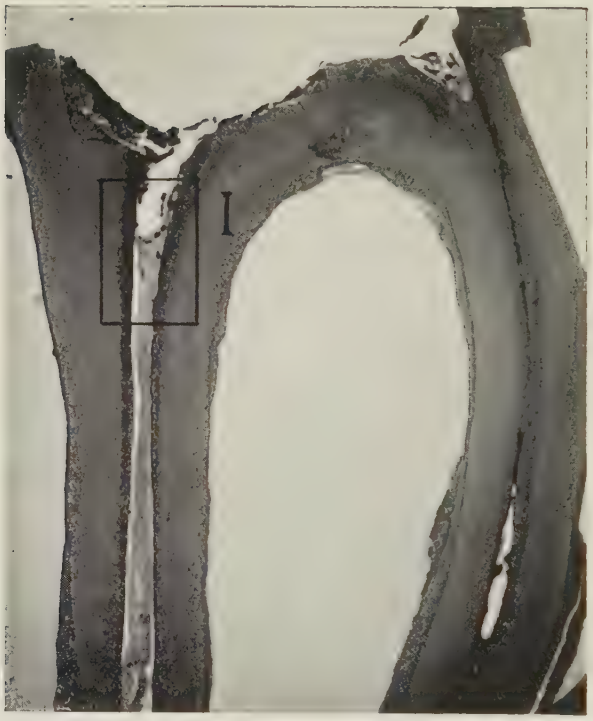

Abb. 17. Fall 12.
Schnitt durch die Amputationsstelle.
Keine Dentinsplitterbarriere.
Im Wurzelkanal degeneriertes Pulpagewebe.
(Uebersichtsbild).

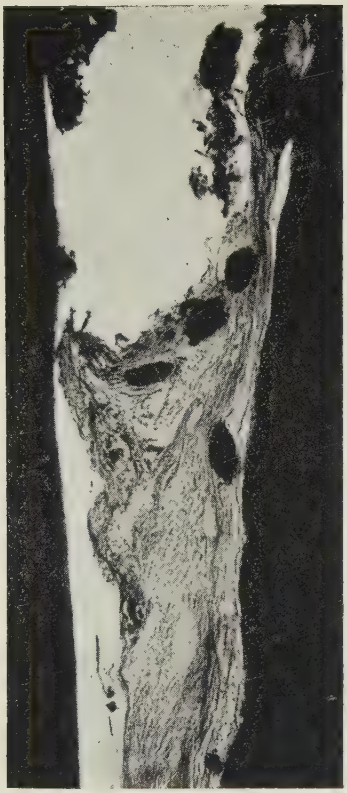

Abb. 18. Fall 12.
Stelle I aus Abb. 17 vergrössert.
Keine Hartsubstanzbildung.
Im degenerierten Pulpagewebe Verkalkungen.

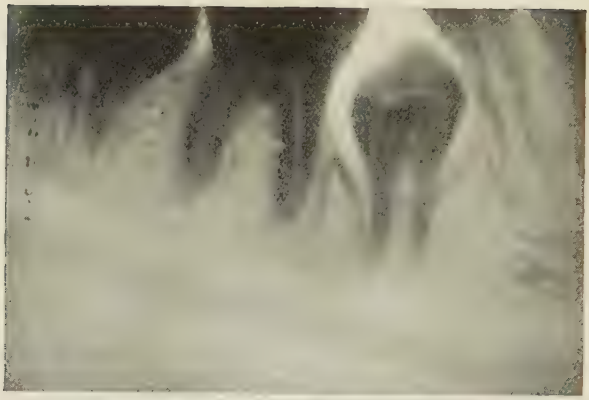

Abb. 19. Fall 10.
Röntgenaufnahme 28.1.1935
nach vorgenommener Amputation.

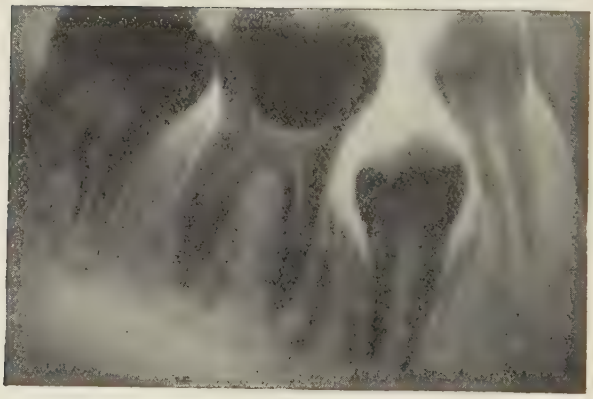

Abb. 20. Fall 10.
Röntgenaufnahme 5.4.1935
unmittelbar vor der Extraktion.
An der Amputationsfläche aufgehellte Partie.
Eine Erweiterung der Pulpakammer scheint eingetreten zu sein.

Abb. 21. Fall 10.
Schnitt durch die Amputationsstelle.
Keine Dentinsplitterbarriere und auch keine Hartsubstanzbildung.
Pulpagewebe herausgefallen.

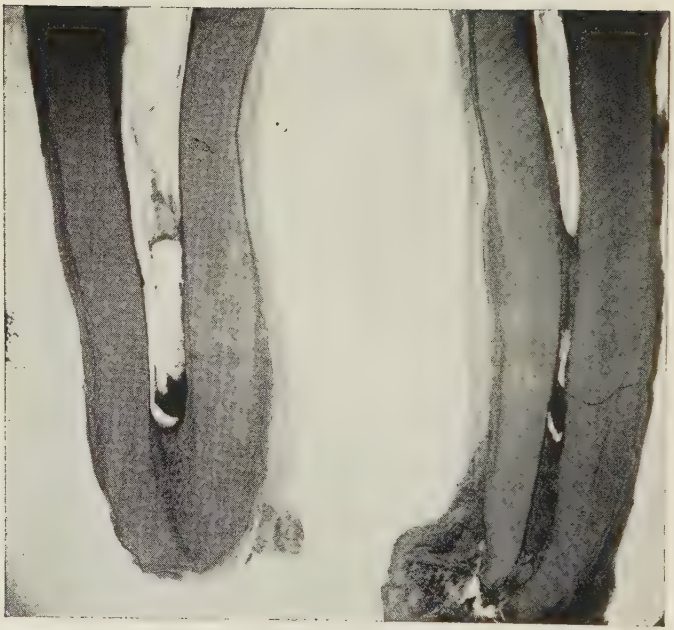

Abb. 22. Fall 10.
Wurzelkanäle desselben Falles.
z. T. leere Wurzelkanäle.
Granulombildung.

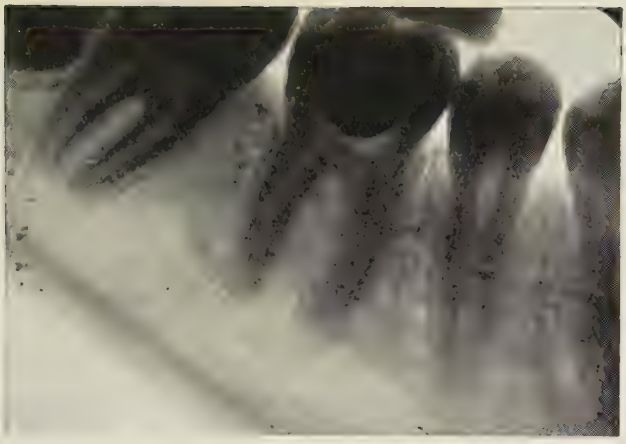

Abb. 23. Fall 15.
Röntgenaufnahme 28.5.1934
nach vorgenommener Amputation.

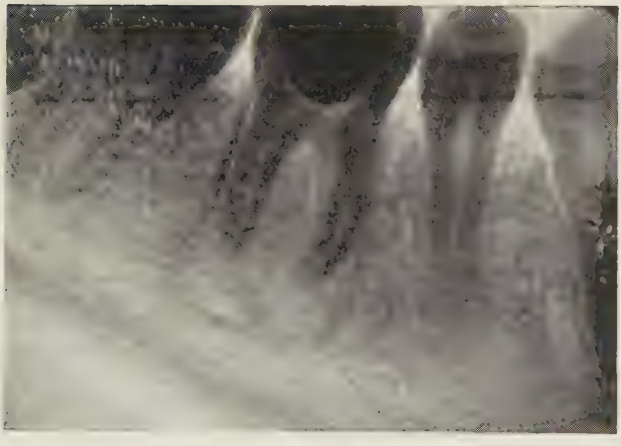

Abb. 24. Fall 15.
Röntgenaufnahme 3.5.1935

Die Veränderung am Apex im Falle 15 ist deutlich erkennbar, ebenso die oben erwähnte Aufhellung am Grunde des Pulpakavums.

Epikrise.

Die in dieser Arbeit ausgeführten Pulpenamputationen verliefen klinisch, ausgenommen diejenigen Fälle bei Kindern vom 10.—14. Lebensjahre, bei denen bald nach vorgenommener Amputation vorübergehende periodontitische Schmerzen zu konstatieren waren, ohne Symptome.

Die guten klinischen Ergebnisse liefern aber, wie bekannt, kein Kriterium zur Beurteilung der Güte einer Methode. Nur was die röntgenologische und mikroskopische Untersuchungsmethodik zusammen einwandfrei feststellen, darf zur Beurteilung letzten Endes Geltung haben.

Fast bei allen Fällen konnten röntgenologisch nach relativ kurzer Zeit, 1—2 Monaten, periapicale Veränderungen, Aufhellungen um den Apex und Erweiterung des Periodontalspaltes festgestellt werden.

Die zur mikroskopischen Untersuchung gelangten Fälle bestätigten diese röntgenologischen Resultate.

Eine Ausnahme bildet Fall 6. Fall 6, der wie bereits oben erwähnt völlig intakt zur Amputation kam, konnte extrahiert und histologisch untersucht werden.

Das Röntgenbild dieses Falles, wie aus den Abb. 1 und 2 zu ersehen ist, welches kurz vor der Extraktion gemacht wurde, verglichen mit dem nach vorgenommener Amputation gibt einen unveränderten völlig normalen Periapex.

Die mikroskopische Untersuchung dieses Falles ergab, abgesehen von einer teilweisen vaskuolären Degeneration der Odontoblasten, normale Pulpaverhältnisse. Entzündungserscheinungen sind nicht zu konstatieren. An der Amputationsstelle befindet sich eine Art Membran, bestehend aus fibrillärem Bindegewebe, die das Dentinimplantat vom vitalen Pulpagewebe trennt, was wohl als regenerative und reparative Massnahme seitens der Pulpa aufzufassen ist. Sonstige als Reaktion seitens der Pulpa zu deutende Vorgänge fehlen vollkommen. Die Meinung Hellners und Feldmanns, dass die Dentinsplitter sich als Aktivator erwiesen haben, die die plastischen Fähigkeiten, die im Pulpagewebe à priori vorhanden sind, geweckt haben, ist somit nur bedingt richtig. Gerade in unserem Falle des intakten Zahnes müssten wir das Vorkommen des Einheilens der Dentinsplitter in das Pulpagewebe, ferner die Bildung irgendeiner Art von Hartsubstanz, die im idealen Falle eine biologische Obturation des Wurzelkanals herbeiführen würde, unbedingt beobachten.

Das aber konnten wir in keinem der Serienschnitte dieses Falles konstatieren. Vielmehr können wir uns, unserer Untersuchung nach, über das Dentinimplantat dahin aussprechen, dass dieses, seine Sterilität können wir hier voraussetzen, keine pathologische Reaktion auf die Pulpa ausübt, dass jedoch eine Neubildung von Hartsubstanz irgendwelcher Art, als Folge des Dentinimplantats auch nicht anzunehmen ist.

Eine passive Verkalkung der Dentinsplitter untereinander zu einer zusammenhängenden Barriere und das Haften des Implantats an der Kanalwand ist nicht einwandfrei zu beobachten und nur eine kleine Menge Dentinsplitter bedeckt die Amputationsfläche. Die übrigen in dieser Arbeit zur mikroskopischen Unternehmung gelangten Zähne von jugendlichen Individuen bis zum 14. Lebensalter weisen alle eine netzförmige Degeneration der Pulpa auf. In keinem Falle ist eine Tendenz der Pulpa zur Regeneration festzustellen. Das Dentinimplantat bietet dasselbe Bild wie oben am intakten Zahn beschrieben, ja in vielen Fällen kann man

sogar ein vollkommenes Fehlen der Dentinsplitter beobachten, die bei der Präparation ausgefallen sind. Dies wäre nicht der Fall, wenn eine Einheilung oder Haftung an der Dentinwand erfolgt wäre.

Es erscheint nun auf den ersten Blick verwunderlich, dass gerade bei den Zähnen der jüngeren Individuen, bei denen die Pulpen saftreich, über ein viel grösseres Mass der regenerativen Fähigkeiten verfügen, als in den späteren Jahren, dieselben degenerierten, während im Falle 6 bei der 30jährigen Patientin die Pulpa vital, frei von Entzündungen geblieben ist.

Auf welche Weise ist das zu erklären? Leicht schiebt sich hier der Gedanke auf, dass dieses Resultat wahrscheinlich auf eine mangelhafte Operationstechnik zurückzuführen sei. Schwerlich aber kann man sich diesen Vorwurf machen, wenn man berücksichtigt, dass alle Zähne, mit Ausnahme des einen intakten, das gleiche Bild zeigen.

Wie eingangs erwähnt, kamen die Zähne zur Amputation mit einer mehr oder weniger tiefen Karies und leichter Pulpitis. Das Dentin dieser Zähne war also infiziert. Die Amputationsflächen wurden mit einem autogenen Dentinimplantat bedeckt, welches möglichst von den tieferen Schichten und dem Boden des Kronenpulpacavums entnommen wurde, wie das Hellner und Feldmann in ihren Arbeiten über die chirurgische Pulpaamputation angegeben haben.

Es leuchtet eindeutig ein, dass bei der Bedeckung der Amputationsfläche mit dem autogenen Dentinimplantat, wir die in den Dentinkanälchen quasi fixierten Bakterien mit dem Dentinbohrstaub in die saftreichen Pulpen eingeimpft hatten, welche einen ausgezeichneten Nährboden für die Entwicklung derselben liefern. Unter solchen Umständen ist eine biologische Reaktion des Gewebes, im Sinne einer Hartsubstanzbildung verunmöglicht.

Wir dürfen nicht von der Hand weisen, dass in den Dentinkanälchen doch eine grosse Menge Bakterien

vorhanden ist, die ausreicht, um das zerstörende Werk in der Pulpa auszuüben, die ohnehin schon bedeutend schlechtere Lebensbedingungen aufweist, als die anderen Organe unseres Körpers.

Man vergleiche einmal die Kariesuntersuchungen im Schnittpräparat und die bakteriologischen Untersuchungen tiefer Kariesschichten mit obiger Feststellung, und man wird deren Richtigkeit nicht von der Hand weisen können.

Die Annahme Hellners :

> « Das Pulpagewebe weist eine ausserordentliche Fähigkeit zu Widerstand und Regeneration auf, um, wenn möglich, alle sich einstellenden Reizungen verschiedener Art zu überwinden », (Hellner, Z. f. St. 1930)

können wir nur bedingt und für nicht infizierte Pulpen teilen.

Zusammenfassung.

1. Die alte Anschauung : « Die verletzte Pulpa ist ein verlorenes Organ », existiert nicht zu Recht. Peinliche Sterilität vorausgesetzt, hat sie eine grössere oder kleinere Tendenz zur Regeneration und Reparation, ebenso eine gewisse Widerstandskraft.
2. Die Methode der chirurgischen Pulpaamputation nach lokaler Anästhesie und Bedeckung der Amputationsfläche mit einem autogenen Dentinimplantat muss vorläufig in der Form der Operationstechnik, wie sie Hellner und Feldmann angeben, zum mindesten als unsicher betrachtet werden. Sie kann in

der täglichen Praxis als Pulpitistherapie nicht empfohlen werden.

3. Solange wir über keine einwandfreie Methode der chirurgischen Pulpaamputation verfügen, müssen wir die Methode der Pulpaamputation, nach Devitalisation mit Arsen und Bedeckung der Amputationsfläche mit Triopasta, wobei die Hartsubstanzbildung über den Weg der Umwandlung des devitalisierten Gewebes eintritt, vorläufig noch als Methode der Wahl betrachten.

Ihre Resultate sind bekanntlich in vielen Arbeiten eindeutig niedergelegt.

Zum Schluss dieser Arbeit sei mir gestattet, Herrn Prof. Dr. O. Müller, für die freundliche Ueberlassung des Themas und seine wertvolle Hilfe, sowie dem Direktor der Basler Schulzahnklinik, Herrn Dr. M. Gutherz, für die gütige Ueberlassung des Patienten-Materials, meinen aufrichtigsten Dank auszusprechen.

Literaturverzeichnis.

BALTERS Wilhelm. — Ein Beitrag zur Behandlung erkrankter Zahnpulpen. Vjschr. Zahnheilk. 1928.

EULER H. — Zur Biologie der Pulpa unter dem Gesichtspunkte der Pulpaamputation. Z. Stomat. 1933.

FELDMANN Grigory. — Biologische Prozesse im periapikalen Gewebe nach Pulpaexstirpation und Amputation. Dtsch. Mschr. Zahnheilk. 1929.

FELDMANN Grigory. — Neue Wege in der Therapie von Zähnen mit entzündeter Pulpa. Vjschr. Zahnheilk. 1932.

FELDMANN Grigory. — Die apicale Paradentitis im Lichte des Experimentes. 1931.

FELDMANN Gr. und FELDMANN R. — Die Plastische Fähigkeit der Pulpa. Z. Stomat. 1934.

FISCH Hans. — Spätresultate der Pulpaamputation. Inaugural-Dissertation 1933.

FISCHER Guido. — Beiträge zur Biologie intakter jugendlicher Zähne. Dtsch. Mschr. Zahnheilk. 1932.

GOFFUNG E. M. — Das Problem der Behandlung von Zähnen mit entzündeter Pulpa. Z. Stomat. 1934.

GOTTLIEB B., ORBAN B., STEIN G. — Die Wurzelbehandlung bei lebender Pulpa. Z. Stomat. 1933.

HEGGENDORN Hans. — Untersuchungen an pulpaamputierten Zähnen. Inaugural-Dissertation 1929.

HELLNER Erik. — Patho-histologische und röntgenologische Untersuchungen über die Pulpaamputation. Z. Stomat. 1930.

HELLNER Erik. — Die chirurgische Behandlung der Pulpitis. Z. Stomat. 1933.

LUETHI Rudolf. — Ueber den Einfluss von Chlorphenol, Phenol, Tricresol-Formalin, Triopaste, Albrechtsche Wurzelfüllung und Eugenol auf das Periodontium des Hundes. Vjschr. Zahnheilk. 1928.

MUELLER Oscar. — Beitrag zur Amputation der Pulpa. Schweiz. Vjschr. Zahnheilk. 1917.

MUELLER Oscar. — Beitrag zur Histologie der amputierten Pulpa. Schweiz. Vjschr. Zahnheilk. 1920.

MUELLER Oscar. — Heilungsvorgänge am Foramen apicale und ihre Bedeutung für die Pulpabehandlung. Schweiz. Mschr. Zahnheilk. 1923.

MUELLER Oscar. — Möglichkeiten und Grenzen der Zahnerhaltung bei Pulpaerkrankungen und ihren Folgezuständen. Dtsch. Zahnärztl. Wschr. 1930.

MUELLER Oscar. — Ueber die Pulpaamputation. Zahnärztl. Rdsch. 1931.

MUELLER Oscar. — Neue Untersuchungen über die Extirpation der Pulpa und die Wurzelfüllung. Z. Stomat. 1927.

MUELLER Oscar. — Ueber Pulpaamputation. Z. Stomat. 1935.

MUENCH J. — Die Pulpaamputation, zugleich eine biologische Wurzelfüllung. Zahnärztl. Rdsch. 1932.

MUENCH J. — Ueber die Vorgänge bei der Kalkeinlagerung in die Pulpa. Zahnärztl. Rdsch. 1932.

NEUWIRT Franz. — Die reparativen Fähigkeiten der Pulpa. Z. Stomat. 1933.

OTTESEN Imm. und HAEUPL K. — Ueber Pulpaamputation an Zähnen vor Beendigung des Wurzelwachstums. Vjschr. Zahnheilk. 1928.

REBEL Hans-Hermann. — Beiträge zur Pulpaamputation. Vjschr. Zahnheilk. 1932.